

3. Потехин Л. Д. Позвоночно-спинальная травма на грудном уровне, осложненная грубыми двигательными расстройствами, и принципы адекватной реабилитации : дис.... канд. мед. наук. / Л. Д. Потехин. – Новокузнецк, 1989. – 233 с.

Аннотации

На основании представлений об организме как сложной многокомпонентной системе внутренних и внешних взаимодействий определены факторы, влияющие на характер и направленность реабилитационных мероприятий, которыми необходимо руководствоваться при системной реализации организации физической реабилитации при хирургическом лечении больных вертеброгенной патологией. Определено содержание фактора выраженности последствий заболевания. Выявлены взаимосвязи между эффективностью процесса восстановления больных с вертеброгенными пояснично-крестцовыми компрессионными синдромами и выраженностью заболевания.

Ключевые слова: факторы, последствия заболевания, физическая реабилитация, вертеброгенная патология.

Елена Лазарева. Виразність наслідків захворювання як фактор, що визначає спрямованість реабілітаційних заходів у хворих після оперативного лікування вертеброгенних компресійних синдромів. На підставі уявлення про організм як складну багатокомпонентну систему внутрішніх і зовнішніх взаємодій ми визначили фактори, що впливають на характер та спрямованість реабілітаційних заходів, якими потрібно керуватися при системній реалізації фізичної реабілітації при хірургічному лікуванні хворих на вертеброгенну патологію. Визначено зміст фактора виразності наслідків захворювання. Виявлено взаємозв'язки між ефективністю процесу відновлення хворих із вертеброгенними попереково-крижовими компресійними синдромами й виразністю захворювання.

Ключові слова: фактори, наслідки захворювання, фізична реабілітація, вертеброгенна патологія.

Yelena Lazareva. The Consequences' Magnitude of the Disease as a Factor in Determining the Direction of Rehabilitation in Patients After Surgical Treatment of Syndromes of the Vertebral Compression. Based on the representations of the body as a complex and multicomponent system of internal and external interactions, we have identified the factors of influencing the character and direction of rehabilitation measures, which should guide the implementation of organization the physical rehabilitation system in the surgical treatment of patients with vertebral pathology. We identified the content of intensity of factor to the effects of the disease. We saw the relationships between the efficiency of the recovery process of patients with vertebrogenic lumbosacral compression syndromes and the severity of the disease.

Key words: factors, effects of the disease, physical rehabilitation, vertebral pathology.

УДК: 618.14, 331.015.11.

Юрій Попадюха,
Адель М. А. Марайта,*
Лілія Катюкова **

Використання реабілітаційних тренажерів у фізичній реабілітації після артроскопічної реконструкції ротаторної манжети плеча

Національний технічний університет України "Київський політехнічний інститут" (м. Київ);

*Національний університет фізичного виховання і спорту України (м. Київ);

**ДУ "Інститут травматології та ортопедії АМН України" (м. Київ)

Постановка наукової проблеми та її значення. У сучасному житті суспільства прогресують різні захворювання й пошкодження плечового суглоба (ПС) людини. Ушкодження м'яких тканин ПС призводять до тривалої (один місяць – три роки) втрати людиною працездатності, майже 65–70 % усіх пошкоджень і захворювань м'яких тканин ПС пов'язані із м'язами ротаторної (обертальної) манжети плеча (РМП) [1; 2; 6; 9]. В останні роки зріс побутовий і спортивний травматизм (2–5 % загального), де гострих травм – 25–40 % усіх травм, хронічних – 60–75 %, а рецидивів хронічних травм – 20–70 %. Тяжкість травми визначається її механізмом і клінічним перебігом [1; 2; 4; 5; 9; 10].

Відомо, що адекватне фізичне навантаження позитивно впливає на стан опорно-рухового апарату (ОРА) людини та відновлення РМП у процесі фізичної реабілітації (ФР) після її пошкодження й подальшого оперативного втручання [1; 2; 6; 9]. Незважаючи на використання в практиці травматології різних відновних методів і програм ФР при травмах ПС [1; 2; 8], ще недостатньо досліджено особливості застосування реабілітаційних тренажерів (РТ), що доповнюють використання фізичних вправ для ефективного відновлення після пошкоджень РМП.

Мета статті – розглянути особливості пошкоджень РМП, її артроскопічної реконструкції, наявних засобів ФР із використанням РТ для відновлення та зміцнення ПС.

Роботу виконано за планом НДР “Розробка технологій забезпечення психофізичної реабілітації та оздоровлення людини (№ держ. реєстр. – 0111U003539) кафедри ФР Національного технічного університету України “Київський політехнічний інститут” (НТУУ “КПІ”) і НДР кафедри ФР Національного університету фізичного виховання і спорту України (НУФВСУ) “Удосконалення організаційних і методичних основ програмування процесу фізичної реабілітації при дисфункціональних порушеннях у різних системах організму” (№ держ. реєстр. – 0106U010793).

Аналіз останніх досліджень і публікацій із цієї проблеми. У роботах відомих фахівців зі спортивної травматології, біомеханіки ПС, методів і засобів ФР при відновленні пошкодженої РМП [1–3; 6] достатньо детально розглянуто різні аспекти механізму розвитку та виникнення спортивних травм, клінічної й сучасної інструментальної діагностики, консервативного та оперативного (у тому числі артроскопічного) лікування й профілактики уражень РМП. Наведено анатомічні особливості, найчастіші ушкодження та захворювання ПС, клінічні й сучасні інструментальні методи діагностики, зокрема ультразвукова діагностика (УЗД), комп’ютерна томографія (КТ), магнітно-резонансна томографія (МРТ) та артроскопія, сучасні методи консервативного й оперативного лікування та реабілітації.

Проте ще недостатньо повно викладено особливості ФР із використанням РТ, для ефективного відновлення пошкодженої РМП після її артроскопічної реконструкції.

Завдання дослідження.

1) проаналізувати особливості пошкоджень РМП та її відновлення методом артроскопічної реконструкції;

2) розглянути особливості конструкцій і дії РТ при відновленні та зміцненні плечового суглоба людини;

3) розглянути методи ФР після пошкоджень РМП для її відновлення й зміцнення з використанням РТ. Визначити перспективи їх застосування в практиці ФР під час відновлення людини (спортсменів) після артроскопічної реконструкції РМП.

Виклад основного матеріалу й обґрунтування отриманих результатів дослідження. РМП – це комплекс із сухожилів м’язів плечового пояса, які розташовуються навколо голівки плечової кістки. Ці м’язи беруть участь у забезпеченні ротаційних рухів плеча, стабілізують ПС і натягають капсулу суглоба при відведенні руки. РМП утворена сухожиллями підлопатковим, надостним, підостним і малим круглим м’язом плеча. У цій ділянці проходить сухожилля довгої головки біцепса плеча. *Причини пошкоджень РМП:* синдром – стикання, або „impingement” (процес стиснення та ураження сухожилків РМП між великим горбком плеча й коракоакроміальною дугою); травми (падіння на ПС, різке навантаження, тракційна травма, удари, вивихи, різкі рухи рукою догори); мікротравми при металевих рухах; ішемічні дегенеративні зміни в самій РМП, які призводять до її ураження. При повторюваних спортивних перевантаженнях, мікротравмах, дегенеративних змінах пошкодження РМП може відбутися й без вираженої травми.

Розрізняють повний або частковий розрив одного чи декількох сухожилів РМП. Найбільш часто пошкоджується сухожилля надостного м’яза плеча, які проходять у досить вузькому проміжку між голівкою плечової кістки та акроміальним відростком і можуть травмуватися при форсованому відведенні руки. *Клінічна картина* проявляється наявністю болю по передньозовнішній поверхні ПС, що посилюється при відведенні руки, обмеженням об’єму активних рухів, гіпотрофією м’язів РМП та дельтоподібного м’яза, зменшенням сили руки на стороні пошкодження.

Методи дослідження – оцінка болю за вербальною аналоговою шкалою (ВАШ); гоніометрія; динамометрія. *Діагностика пошкоджень ПС* проводиться на підставі клінічних тестів, даних рентгенографії й МРТ. При частковому пошкодженні можливе консервативне лікування. Стадії морфологічних змін РМП, при яких застосовують консервативне лікування, – запалення РМП (набряк і крововилив), фіброз та тендиніт, частковий розрив сухожилків РМП, розриви довжиною менше 1 см.

У випадках неефективності консервативного лікування, при повному розриві РМП, клінічної й МРТ-картини неспроможності РМП – здійснюють оперативне лікування. Інколи можлива рефіксація кістково-хрящового фрагмента до кісткового ложа.

Метою операції (пластика РМП) є шов пошкоджених сухожилля РМП або їх рефіксація до місця кріплення на плечовій кістці. Характер і техніка проведення операції залежать від розміру, форми й локалізації пошкодження. Операція може проводитись артроскопічно, мініінвазивно (через невеликий розріз до 4–5 см) або відкритим способом [1; 3; 4; 8]. При часткових ушкодженнях, ізольованих пошкодженнях одного із сухожилля у більшості випадків можливе артроскопічне лікування. При артроскопічній операції [1, 3, 8] після анестезії виконується діагностичний етап, проводиться очищення субакроміального простору, де проходить сухожилля надостного м'яза плеча. Виділяється та прошивається пошкоджена частина сухожилля. Артроскопічним бором зачищається місце кріплення сухожилля на плечовій кістці.

Для фіксації відірваного сухожилля до плечової кістки використовують різні види якірних фіксаторів (що розсмоктуються, чи титанові) і міцні нитки. Пошкоджена частина сухожилля фіксується до місця кріплення на плечовій кістці за допомогою однорядного (дворядного) шва. При масивних або застарілих пошкодженнях операцію виконують відкритим способом. При застарілих пошкодженнях через ретракцію й дегенерацію м'язів прогноз відновлення гірший, ніж у більш свіжих випадках.

Засоби ФР у комплексі консервативного лікування уражень РМП уміщують лікування положенням; кінезотерапію (у т. ч. лікувальну гімнастику, блокову механотерапію); ЛФК (дихальну гімнастику, вправи для м'язів шиї, кисті, передпліччя, плеча, спини, постізометричну релаксацію м'язів шиї та плечового пояса); масаж (класичний і сегментарний спини, шийно-комірцевої зони, рук, точковий масаж, вібромасаж); мануальну терапію (у т. ч. постізометричну релаксацію м'язів); фізіотерапію.

Серед технічних засобів для відновлення стану ОРА (особливо верхніх кінцівок) людини значне місце займають спеціалізовані РТ для пасивного неперервного відновлення рухливості верхніх кінцівок (СРМ-терапія) [5,7]. Використання таких тренажерів *забезпечує* запобігання формуванню внутрішньосуглобових адгезій і тугорухомості суглобів; швидке відновлення суглоба після операції при його пасивній розробці; стимуляційний ефект для відновлення хряща, м'язових тканин суглоба й регенерації хряща; добре перенесення пацієнтами. При безперервному використанні РТ і збільшенні пасивного діапазону руху покращується амплітуда роботи м'язів і гідродинаміка суглобів, значно поліпшується стан пацієнта, зменшується період реабілітації.

Спеціалізований РТ для СРМ-терапії плечового суглоба (Kinetec Centura 5 shoulder СРМ, Франція), наведений на рис. 1, дає змогу проводити післяопераційні заняття розробки діапазону рухів, що допомагають у профілактиці суглобової тугорухомості, контрактури м'язових тканин і м'язової атрофії. Тренажер дає змогу виконувати рухи: відведення (приведення) плеча із фіксованим обертанням: 20-160°; відведення (приведення) плеча із синхронним обертанням; загальний діапазон 20-160°, відведення з 30° внутрішнього до 90° зовнішнього обертання; обертання з фіксованим відведенням (приведенням): 60° – усередину, 90° – назовні; згинання (розгинання): 20–180°; горизонтальне відведення (приведення): 30–0–110°.

Із використанням післяопераційної СРМ-терапії руйнується звичайний цикл прогресування травми: травма / запалення / видалення; запобігається задубінню ПС; прискорюється післяопераційне відновлення діапазону рухів; поліпшується якість суглобової поверхні; зменшуються біль і набряклість; можливі негайні післяопераційні постійні пасивні рухи. *Показання до застосування плечової СРМ-терапії* – операція на РМП; повна заміна ПС; „заморожене плече”; переломи й вивихи, що вимагають реконструктивної операції на ключиці, лопатці, акроміального суглоба або ПС; артротомія; акроміопластика; опіки.

Тренажер відрізняється збільшеним діапазоном руху та покращеним комфортом для пацієнта разом із покращеним керуванням, що дає можливість зробити швидко настройку й паузу в тренуванні; він має візуальну систему біологічного зворотного зв'язку (БЗЗ) і прогресивні протоколи відповідності, використовується для ізольованих та синхронізованих рухів.

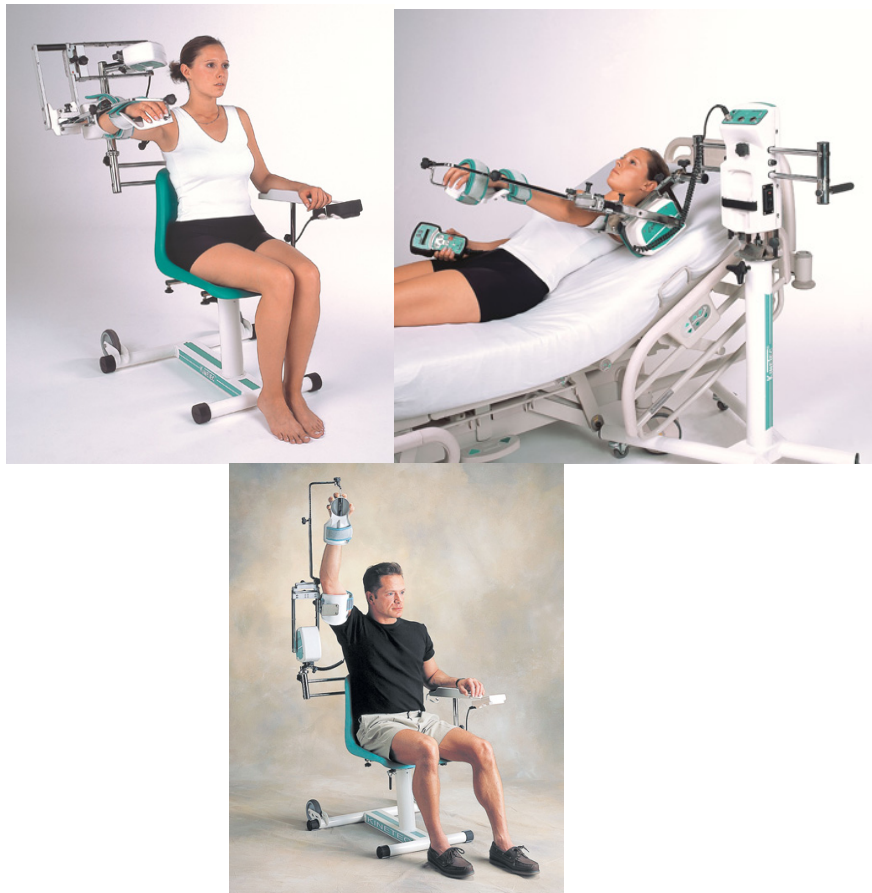

Рис. 1. Загальний вид тренажера Kinetec Centura 5 shoulder CPM

Модифікація РТ без крісла може використовуватися як приліжкова модель (для лежачих пацієнтів) або для пацієнтів у інвалідних візках.

Спеціалізований РТ ARTROMOT-S3 для СРМ-терапії ПС (Німеччина) являє собою електро-механотерапевтичний апарат (рис. 2) із ручним програмним пультом керування й комплектом чіп / карт для збереження параметрів заданого процесу відновлення. *Апарат забезпечує:* фізіологічні рухи у ПС з урахуванням усіх індивідуальних налаштувань і параметрів відновлення. Крісло дає змогу здоровій руці пацієнта відпочивати під час тренувань; обсяг рухів – приведення (відведення) 0–30–175°; ротацію всередину (назовні) 90–0–90°; елевацию (згинання) 0–30–175° зі згинанням ліктя в межах кутів 60–90°; горизонтальне приведення (відведення) 0–120° (ручна настройка); фізіологічний рух 0–0–125°; протокол комфорту (розширення терапії, рухів); протокол тренування. Простоту у використанні; можливість лікування дітей віком від шести років; висока ефективність при профілактиці ускладнень; безболісність лікування; ергономічність; наявність функції пам'яті.

Версія апарату ARTROMOT-S3 COMFORT відрізняється від версії ARTROMOT-S3 спеціальною підставкою для голови й фіксатором ПС.

Застосовується для оперативного лікування переломів; тотального ендопротезування ПС; стабільного остеосинтезу; відновлення РМП; акроміопластики; відновлення рухливості ПС під наркозом; артроскопії; артротомії; при ударах, м'язових розривах у ділянці ПС; контрактурах різного походження в суглобі; для післяопераційного відновлення й повної заміни ПС.

Ортопедичний пристрій 600 (Канада) слугує для СРМ-терапії ПС та здійснює точні, анатомічно правильні рухи. Апарат виконує повний діапазон рухів через синхронну, послідовну або відокремлену розробку. Відновлення ПС здійснюється індивідуально під пацієнта. Структурне, ергономічне крісло забезпечує комфорт для пацієнта під час тривалого проведення процедур ФР. Функція "Warm-Up" дає змогу пацієнтові особисто автоматично й поступово збільшувати запрограмовані параметри діапазону руху. Функціональний монітор допомагає реабілітологу контролювати й стежити за використанням пристрою пацієнтом. Функція "Пауза" дає змогу запрограмувати паузу 1–99 с у кінці кожного циклу діапазону рухів. Таким чином, збільшується рухливість пацієнта в ділянці ПС, що запобігає утворенню контрактур й адгезії. Функція безпеки "Reverse-on-Load" (зупинка – зміна напрямку руху та навантаження) сприяє безпечному використанню апарата.

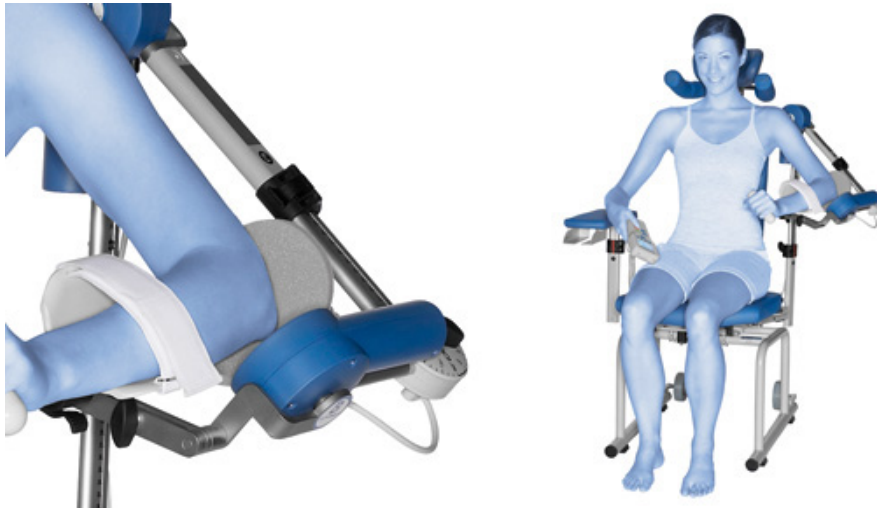


Рис.2. Загальний вигляд РТ ARTROMOT-S3 для СРМ-терапії ПС

Основні функції й технічні характеристики: синхронний, послідовний чи відокремлений рух; структурне, ергономічне крісло; функції “Пауза”, “Warm-Up” і “Reverse-on-Load”; функціональний монітор. Діапазон рухів: підняття – 20–180°; обертання – 90° при програмуванні синхронної розробки; швидкісний діапазон: швидкий (2° за 1 с); повільний (1° за 1 с); пауза 1–99 с; довжина передпліччя (17,8–40,6 см); загальна довжина верхньої кінцівки (42–82,5 см); довжина плечової кістки (24,1–42 см).

Показання до застосування: для відновлення роботи плечових м'язів; реконструктивна хірургія на кістки, хрящі, сухожилля та зв'язки; плечова артропластія; консолидовані переломи; капсулотомія й артролізиси при посттравматичних артритах із порушенням координації рухів; наслідки після повної заміни ПС.

Тренажер FISIOTEK HP Rimes (Італія) служить для СРМ-терапії ПС (рис. 3-а), забезпечує підйом на 5–180°, відведення (приведення) на 35–150°, внутрішнє (зовнішнє) обертання 90–0–90°; програму “Розминка”, що закладена в смарт-карту, дає змогу обмежити амплітуду, урахувавши індивідуальні можливості пацієнта; систему електронних карт; технічні характеристики: потужність – 85/260 В, 50/60 Гц; вага – 77 кг.

Тренажер Fisiotek LT – це апарат для активно-пасивної розробки ПС при хірургічних і нехірургічних захворюваннях (рис. 3-б). Він відрізняється надійністю, зручністю й високою точністю проведення процедури. Простота конструкції дає змогу легко переносити та готувати апарат до роботи. Особливості: підйом з одночасним згинанням: 0–180°; внутрішньо-зовнішня ротація: 90–0–90°; приведення (відведення) – повний фізіологічний об'єм; обсяг рухів регулюється електромеханічним способом; програмований параметр швидкості проведення процедури. Технічні характеристики: електроживлення – 220 В; 50/60 Гц, 4,8 Вт; вага – 20 кг.



а)



б)

Рис. 3. Реабілітаційні тренажери Fisiotek

Висновки й перспективи подальших досліджень. Проаналізовано особливості пошкоджень РМП та її відновлення за допомогою методу артроскопічної реконструкції.

Розглянуто особливості конструкцій і функціонування закордонних спеціалізованих тренажерів: Kinetec Centura 5 shoulder CPM, ARTROMOT-S3, Ортопедичний пристрій 600, FISIOTEK HP Rimes і Fisiotek LT, які використовуються для відновлення й зміцнення ПС людини.

Розглянуто методи ФР після пошкоджень РМП для її відновлення та зміцнення з використанням РТ; визначено перспективи їх застосування у практиці ФР під час відновлення людини (спортменів) після артроскопічної реконструкції РМП.

Поширення й негативний вплив пошкоджень РМП на функціональний стан верхніх кінцівок осіб працездатного віку, висока ймовірність інвалідності людини зумовлюють необхідність розробки та впровадження програм ФР із застосуванням сучасних РТ, традиційних методів і засобів, які взаємно доповнюють один одного для ефективного відновлення людини при пошкодженнях РМП.

Список використаної літератури

1. Левенець В. М. Спортивна травматологія : навч. посіб. / В. М. Левенець, Я. В. Лінько. – К. : Олімп. л-ра, 2008. – 215 с.
2. Литвин Ю. П. Біомеханічні аспекти рухових порушень у плечевому суглобі при повному пошкодженні ротаційної манжети плеча в зоні сухожилка надостного м'яза / Ю. П. Литвин, И. П. Чабаненко // Медичні перспективи. – 2003. – Т. 8. – № 4. – С. 23–27.
3. Макаревич Е. Р. Лечение поврежденной вращательной манжеты плеча / Е. Р. Макаревич, А. В. Белецкий. – Минск : БГУ, 2001. – 163 с.
4. Орлянський В. Керівництво з артроскопії колінного суглоба / В. Орлянський, М. Головаха – Д. : Пороги, 2007. – 152 с.
5. Попадюха Ю. А. Технічні засоби для відновлення рухових функцій верхніх кінцівок людини / Ю. А. Попадюха, Н. І. Пеценко // Науковий часопис НПУ ім. М. П. Драгоманова. Сер. 5 : Педагогічні науки: реалії та перспективи. – Вип. 14. – 2009. – С. 165–168.
6. Страфун С. С. Біомеханічна оцінка ролі ротаторної манжети плеча в елевації плеча / С. С. Страфун, О. В. Чкалов, О. В. Долгополов // Вісник ортопедії, травматології та протезування. – 2001. – № 1. – С. 32–36.
7. Современные методы механотерапии в медицинской реабилитации : науч.-метод. пособие / под ред. И. З. Самосука. – Киев : Науч.світ, 2009. – 184 с.
8. [Електронний ресурс]. – Режим доступу : <http://артроскопия.рф/bolevoi-sindrom-plechevogo-sustava.html>
9. [Електронний ресурс]. – Режим доступу : <http://www.sportmedicine.ru/rotator-cuff-tears.php>
10. [Електронний ресурс]. – Режим доступу : http://www.sportmedicine.ru/sport_statistics.php

Анотації

Пошкодження плеча відбувається в спортсменів і людей, які не займаються спортом. Найчастіше травмується ротаторна манжета плеча (РМП), а частота травм підвищується за наявності в людини застарілих пошкоджень і хронічних захворювань плечового суглоба (ПС). Комплексне використання сучасних технологій фізичної реабілітації (ФР) знижує строки відновлення людини після захворювань і пошкоджень ПС. Завдання – аналіз особливостей пошкоджень РМП, її артроскопічної реконструкції, методів ФР із використанням реабілітаційних тренажерів (РТ) для відновлення та зміцнення ПС. Визначено особливості пошкодження РМП, методу її артроскопічної реконструкції, конструкцій і дії РТ при відновленні та зміцненні ПС людини. У людини найчастіше травмується РМП, ефективним методом відновлення при таких травмах є артроскопічна реконструкція. Застосування спеціалізованих РТ разом із фізичними вправами підвищує ефективність ФР після артроскопічної реконструкції РМП.

Ключові слова: плечовий суглоб, спортсмен, пошкодження, тренажер, відновлення, фізичні вправи.

Юрий Попадюха, Адель М. А. Марайта, Лилия Катюкова. Применение реабилитационных тренажеров в физической реабилитации после артроскопической реконструкции ротаторной манжеты плеча.
Повреждение плеча происходит у спортсменов и людей, не занимающихся спортом. Чаще травмируется ротаторная манжета плеча (РМП), а частота травм повышается при наличии у человека застарелых поврежденных и хронических заболеваний плечевого сустава (ПС). Комплексное использование современных технологий физической реабилитации (ФР) снижают сроки восстановления человека после заболеваний и поврежденных ПС. Задачи – анализ особенностей поврежденных РМП, её артроскопической реконструкции, методов ФР с использованием реабилитационных тренажеров (РТ) для восстановления и укрепления ПС. Определены особенности поврежденных РМП, метода её артроскопической реконструкции, конструкций и действия РТ при восстановлении и укреплении ПС человека. У человека чаще всего травмируется РМП, эффективным методом восстановления при таких травмах является артроскопическая реконструкция. Применение специализированных РТ наряду с физическими упражнениями повышает эффективность ФР после артроскопической реконструкции РМП.

Ключевые слова: плечевой сустав, спортсмен, повреждения, тренажер, восстановление, физические упражнения.

Yuri Popadyuha, Adele M. A. Marayta, Liliy Katiukova. The Use of Rehabilitative Exercise Equipment in the Physical Rehabilitation After Arthroscopic Reconstruction of the Rotator Cuff. Damage of the human shoulder occurs in athletes and people who are not involved in sports. More often injured rotator cuff because of its considerable mobility, and the frequency of injuries increases if a person has chronic injury and chronic shoulder joint. Integrated use of modern technologies for physical rehabilitation reduces recovery times after human diseases and injuries of the shoulder. Goals: analysis of peculiarities of damage to the rotator cuff and its arthroscopic reconstruction, methods of physical rehabilitation with the use of rehabilitative exercise equipment to restore and strengthen the shoulder joint. Results: defined features of damage to the rotator cuff, a method of arthroscopic reconstruction, construction and action of rehabilitative exercise equipment for the restoration and strengthening of human shoulder joint. Summary: more often injured human's rotator cuff because of its considerable mobility, effective method of recovery for such injuries is arthroscopic reconstruction. The use of specialized rehabilitation trainers, along with exercise improves physical rehabilitation after arthroscopic reconstruction of the rotator cuff.

Key words: shoulder joint, athlete, damage, exercise equipment, recovery, physical exercise.

УДК:796.616 – 006.33 – 085

Юрий Фурман

Физическая реабилитация больных с вертеброгенной пояснично-крестцовой радикулопатией, осложнённой нарушениями осанки

Винницкий государственный педагогический университет имени М. Коцюбинського (г. Винница)

Постановка научной проблемы и её значение. Анализ последних исследований. По данным экспертов Всемирной организации здравоохранения (ВОЗ), в развитых странах болевой синдром в поясничном отделе позвоночника достигает размеров пандемии и является серьёзной медицинской и социально-экономической проблемой. В США и странах Западной Европы распространённость БС достигает 40–80 %, а ежегодная заболеваемость – 5 %. БС является второй по частоте после респираторных заболеваний причиной обращения к врачу и третьей — госпитализации [4].

Радикулопатия вызванная патологией межпозвонковых дисков (МПД), по данным различных авторов, колеблется в пределах 5–15 % от общего числа больных с болями в поясничном отделе позвоночника [4; 5; 6].

Научные исследования последнего десятилетия значительно расширили представление об этиологии и патогенезе заболевания и внесли значительные изменения в лечебную практику [5]. Тем не менее, по-прежнему заболеваемость остаётся высокой, сроки лечения нередко длительны, результаты во многих случаях оказываются не стойкими и не гарантируют от рецидивов, а иногда и от инвалидности, что диктует необходимость разработки дифференцированных программ восстановления пациентов с вертеброгенной пояснично-крестцовой радикулопатией, осложнённой нарушениями осанки.

Работа выполнена в соответствии со “Сводным планом НИР в сфере физической культуры и спорта на 2011–2015 гг.” Министерства Украины по делам семьи, молодёжи и спорта по теме 4.4. “Усовершенствование организационных и методических основ программирования процесса физической реабилитации при дисфункциональных нарушениях в различных системах организма человека”. Номер государственной регистрации – 0111U001737.

Задача исследования – оптимизировать программу физической реабилитации у больных с пояснично-крестцовой радикулопатией, осложнённой нарушениями осанки.

Методы исследования – анализ научно-методической литературы, контент-анализ историй болезни, анкетирование (шкала пятибалльной оценки вертебрологической симптоматики, опросник нарушения жизнедеятельности при боли в нижней части спины Освестри, четырёхсоставная визуально-аналоговая шкала (ВАШ) боли), гониометрия.

Изложение основного материала и обоснование полученных результатов исследования. Клинические проявления вертеброгенной радикулопатии зависят от локализации грыжи МПД, уровня её возникновения, а также массивности выпадения вещества межпозвонкового диска. Проекция болей и неврологических расстройств обычно соответствует зоне иннервации пораженного корешка. По мнению В. В. Поворознюка [4], частота встречаемости грыж МПД на уровне ПДС: L_{IV}–L_V – около 45 %, L_V–S_I – около 40–42 %, L_{III}–L_{IV} – около 10 %, а на уровне L_{II}–L_{III} – всего лишь 1–3 %.